Απεικονιστική Διερεύνηση της Οστεοαρθρίτιδας

Μιχαήλ Νικ. Πατσίκας

κτηνίατρος-ιατρός

Αναπληρωτής Καθηγητής Ακτινολογίας

Διπλωματούχος Ευρωπαικού Κολεγίου Κτηνιατρικής

Ακτινολογίας (DipECVDI)

με την απεικονιστική διερεύνηση της οστεοαρθρίτιδας επιτυγχάνεται:

- επικύρωση της κλινικής διάγνωσης
- αποκάλυψη της αιτίας ή του μηχανισμού πρόκλησης της βλάβης
- καθορισμός της θεραπευτικής αγωγής
- έλεγχος της εξέλιξης της βλάβης

πως επιτυγχάνεται η απεικόνιση της οστεοαρθρίτιδας;

- απλό ακτινογράφημα της άρθρωσης
- αρθρογραφία (?)
- υπερηχοτομογραφία (?)
- αξονική τομογραφία (CT)
- μαγνητική τομογραφία (MRI)

-απλό ακτινογράφημα; ακόμη αντιστέκεται

-για την επιτυχή ανάδειξη αλλοιώσεων

⇓

- ειδικά στοιχεία έκθεσης (KVp, mAs)
- λήψη ειδικών προβολών
- ακτινογράφηση του υγιούς άκρου

μεγάλο εύρος (υψηλό KVp) ή υψηλή αντίθεση (χαμηλό KVp);

εξέλιξη στην αποτύπωση της εικόνας

...με CR ή DR δεν έστω αλλά ένα πρόβλημα

μηχανισμός βλάβης στην οστεοαρθρίτιδα

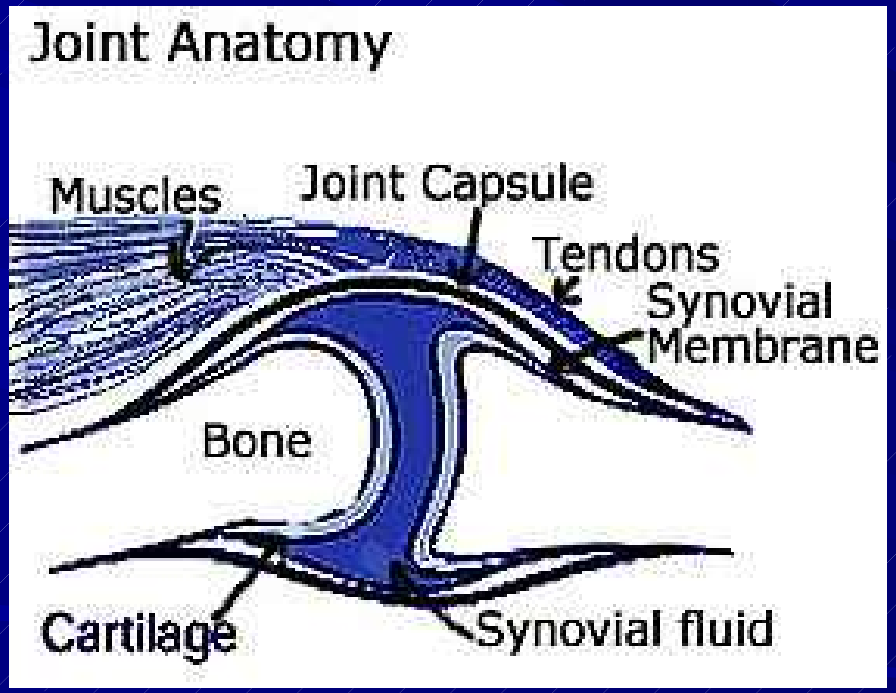

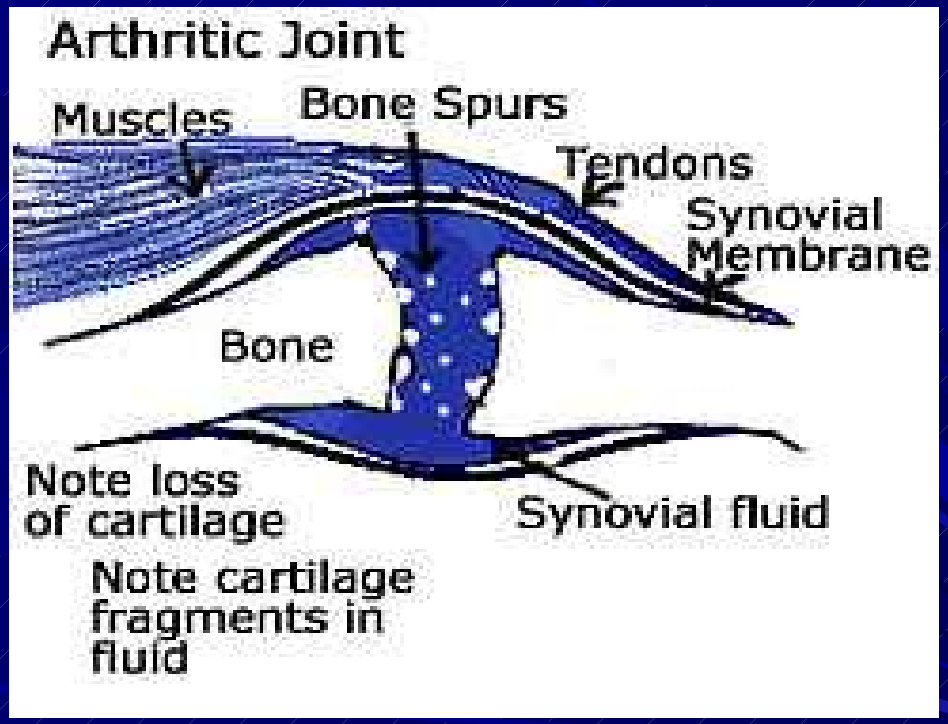

ακτινολογικά ευρήματα οστεοαρθρίτιδας

- αυξημένη ποσότητα της αρθρικής μάζας
- πύκνωση του οστού κάτω από τον αρθρικό χόνδρο
- παραμόρφωση του οστού κάτω από τον αρθρικό χόνδρο
- ελάττωση του μεσάρθριου διαστήματος
- οστικές εκβλαστήσεις
- οστεοπόρωση του άκρου (?)
- επασβέστωση μαλακών μορίων άρθρωσης(?)
- κύστεις του οστού κάτω από τον αρθρικό χόνδρο (?)
- παραμόρφωση ολόκληρης της άρθρωσης

αυξημένη ποσότητα της αρθρικής μάζας
(αρθρικός θύλακας, χόνδρος, υγρό)

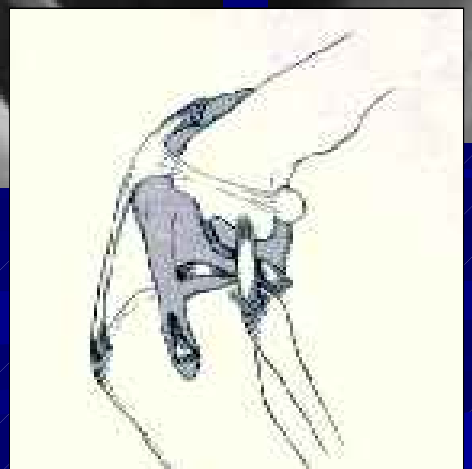

πύκνωση του οστού κάτω από τον αρθρικό χόνδρο

παραμόρφωση του οστού κάτω από τον αρθρικό χόνδρο

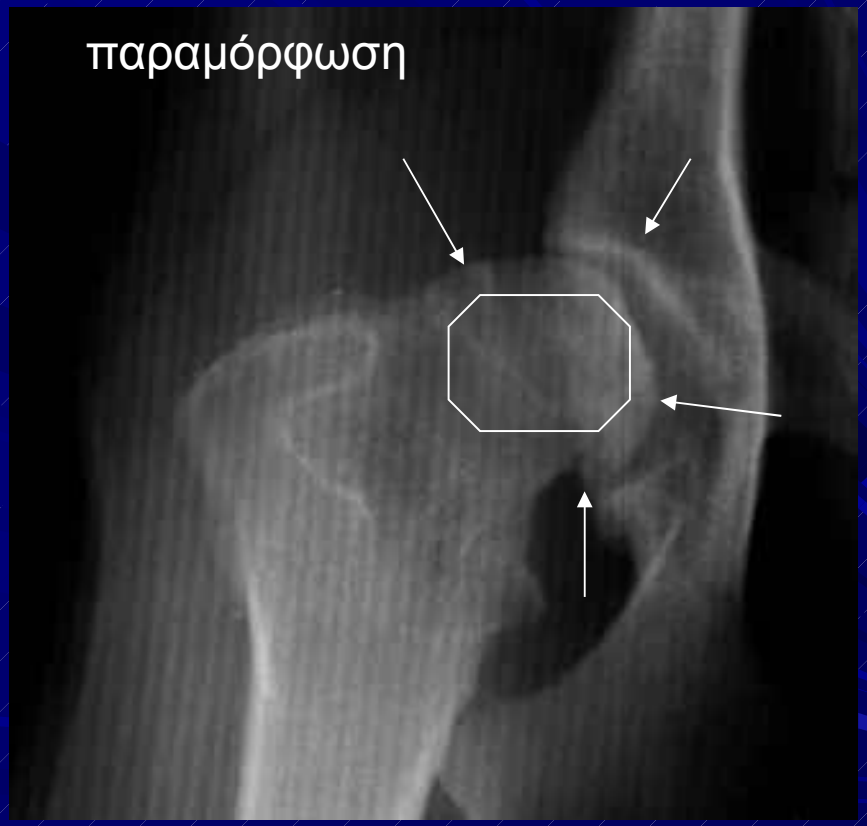

ελαττωμένο μεσάρθριο διάστημα

οστικές εκβλαστήσεις

- το σημαντικότερο εύρημα της οστεοαρθρίτιδας

οστικές εκβλαστήσεις

- osteophytes: στα σημεία προσκόλλησης της υμενώδους στοιβάδας (η εσωτερική στοιβάδα της αρθρικής κάψας) στο περιχόνδριο και περιόστεο

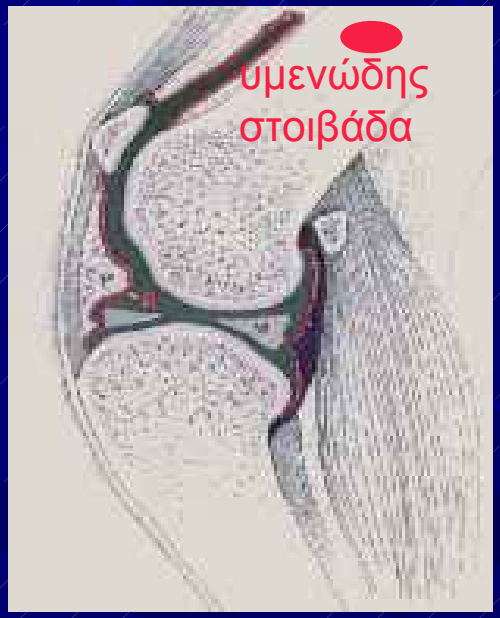

- enthesophytes: στα σημεία προσκόλλησης της των συνδέσμων, των τενόντων και της αρθρικής κάψας στο περιόστεο

που θα πρέπει να αναζητούνται οι οστικές εκβλαστήσεις;

- κατά μήκος των αρθρικών χόνδρων της άρθρωσης (οστεόφυτα)
- στα σημεία πρόσφυσης της αρθρικής κάψας, των τενόντων και των συνδέσμων της άρθρωσης (ενθεσόφυτα)

οστικές εκβλαστήσεις στην κατά γόνυ

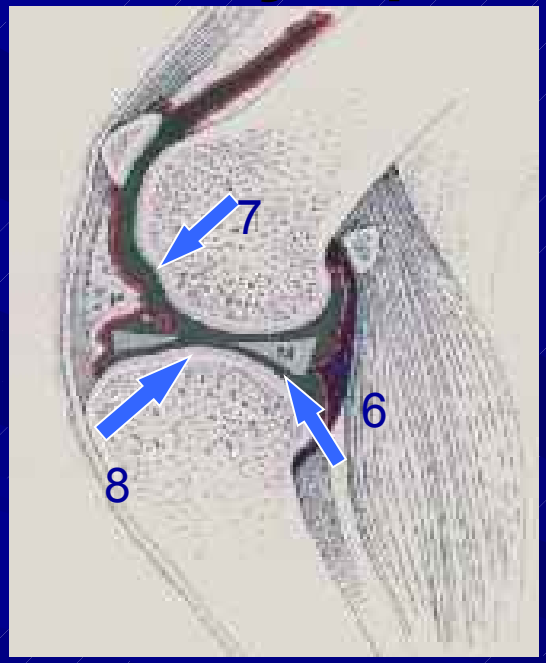

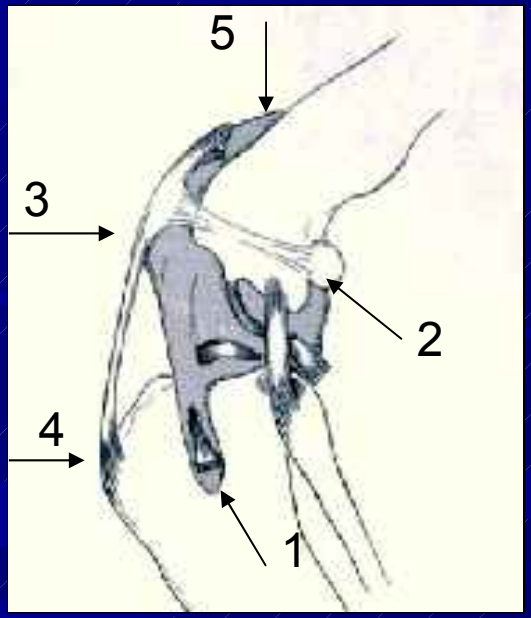

οστικές εκβλαστήσεις στην κατά γόνυ

πρόσφυση γαστροκνημ

πρόσφυση θύλακα

έσω πλάγιος συνδ

έξω πλάγιος

κατάφυση επιγονατιδικού

φυσιολογικό

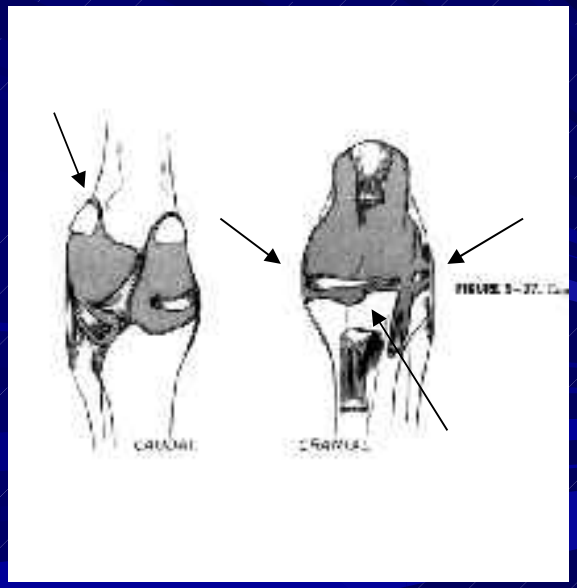

ΑΙΤΙΑ ΟΑ ΣΤΗΝ ΚΑΤΑ ΓΟΝΥ

- ρήξη πρόσθιου χιαστού -

ΑΙΤΙΑ ΟΑ ΣΤΗΝ ΚΑΤΑ ΓΟΝΥ

- ρήξη πρόσθιου χιαστού -

πρόσφατη ρήξη προσθίου χιαστού χωρίς ΟΑ

πιθανή απουσία ευρημάτων σε πρόσφατη ή μερική ρήξη ή σε απόσπαση έκφυσης πρόσθιου χιαστού

Avulsion cranial cruciate ligament

MRI απεικόνιση ρήξης πρόσθιου χιαστού

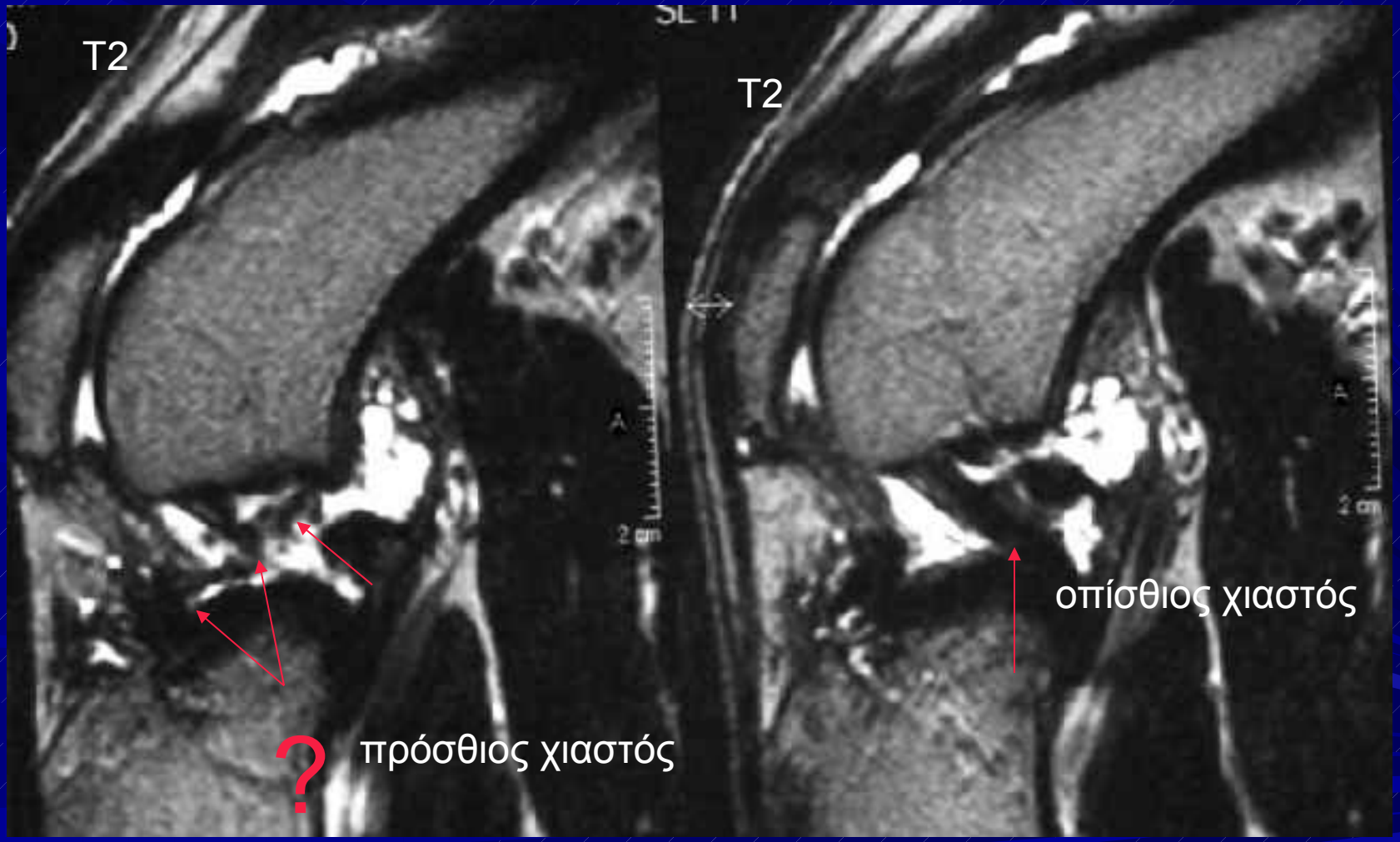

ΑΙΤΙΑ ΟΑ ΣΤΗΝ ΚΑΤΑ ΓΟΝΥ

- οστεοχόνδρωση μηριαίου κονδύλου -

οστεοχόνδρωση μηριαίου κονδύλου

MRI απεικόνιση της κατά γόνυ

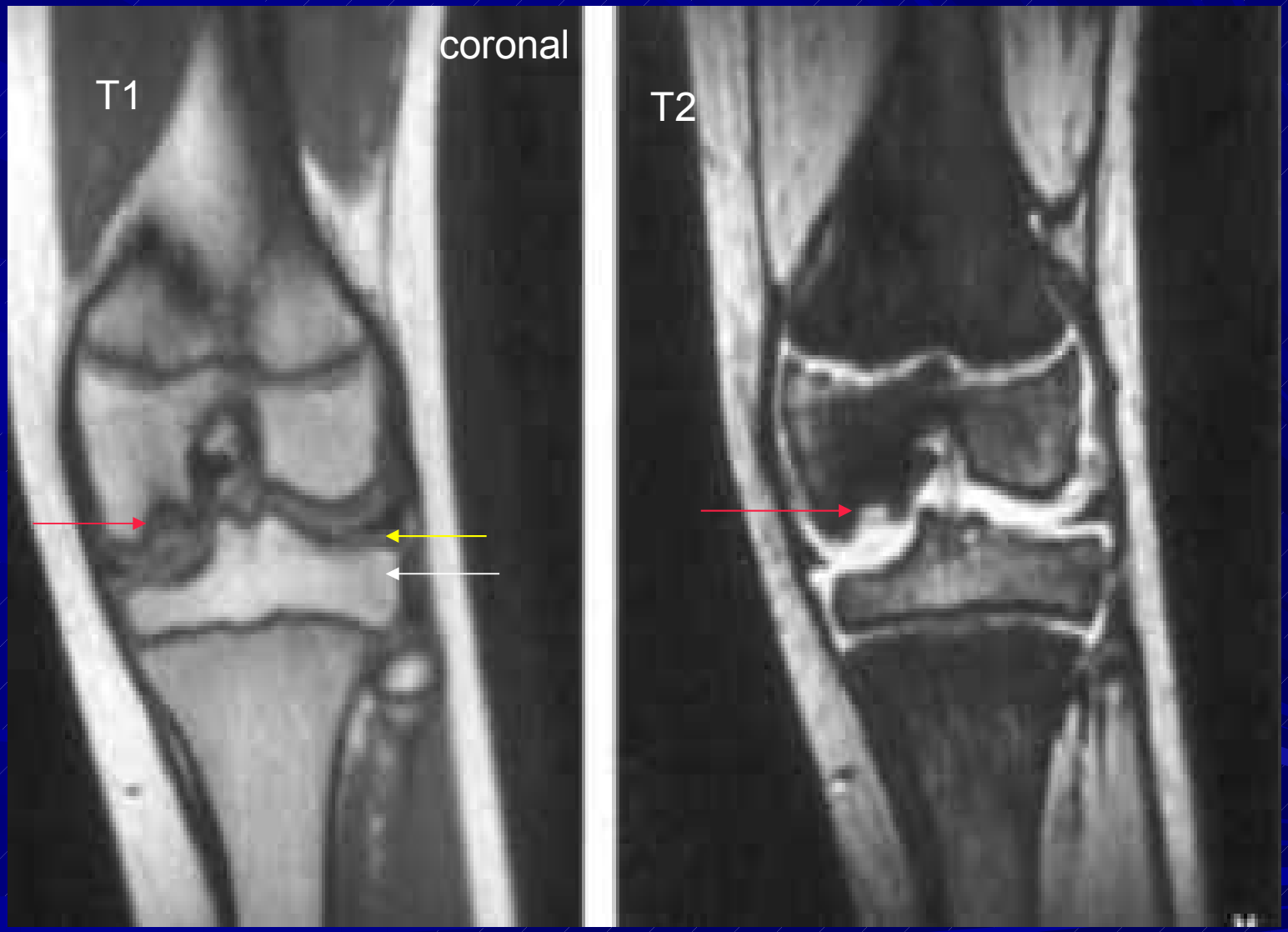

MRI απεικόνιση της κατά γόνυ

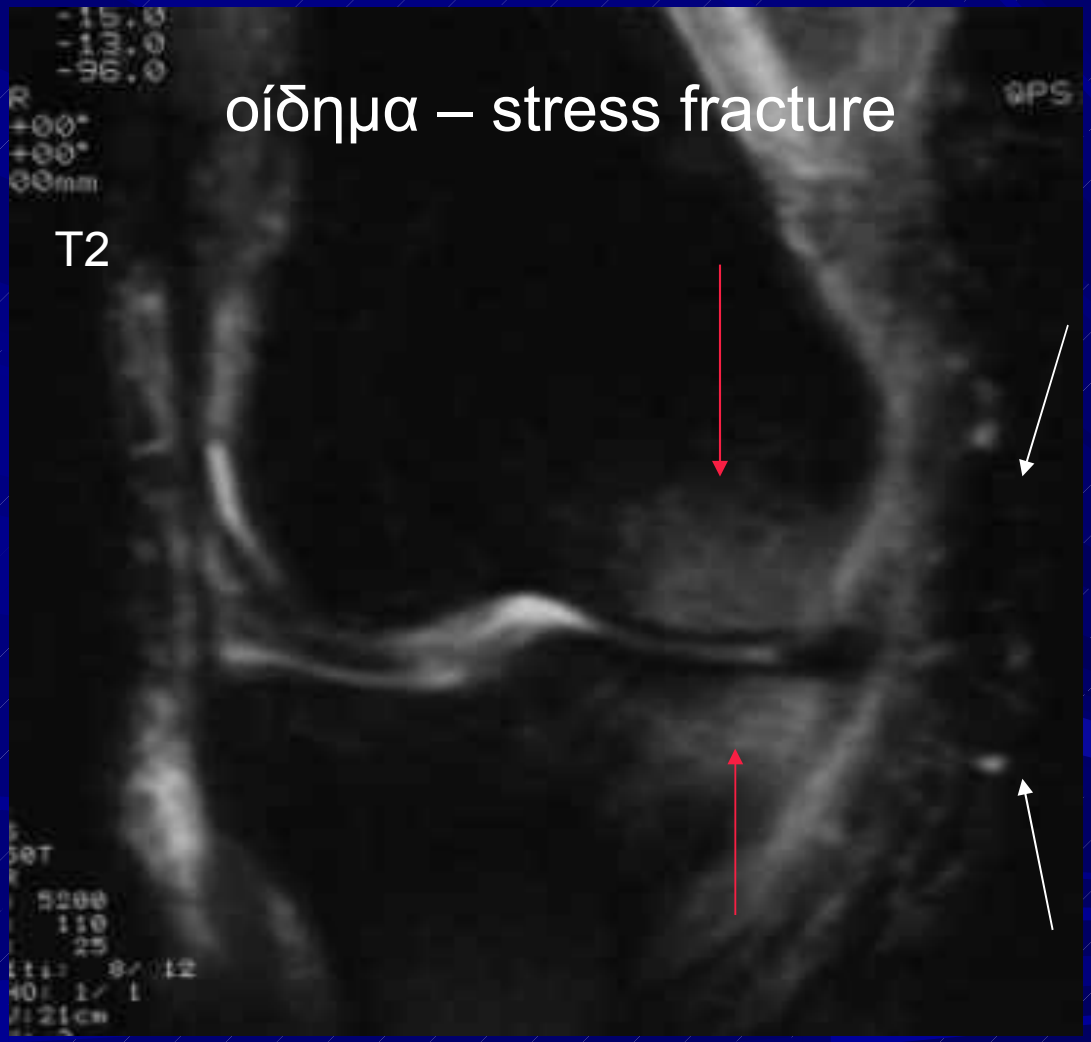

ΑΙΤΙΑ ΟΑ ΣΤΗΝ ΚΑΤΑ ΓΟΝΥ

- εξάρθημα επιγονατίδος

οστικές εκβλαστήσεις στην άρθρωση του ώμου

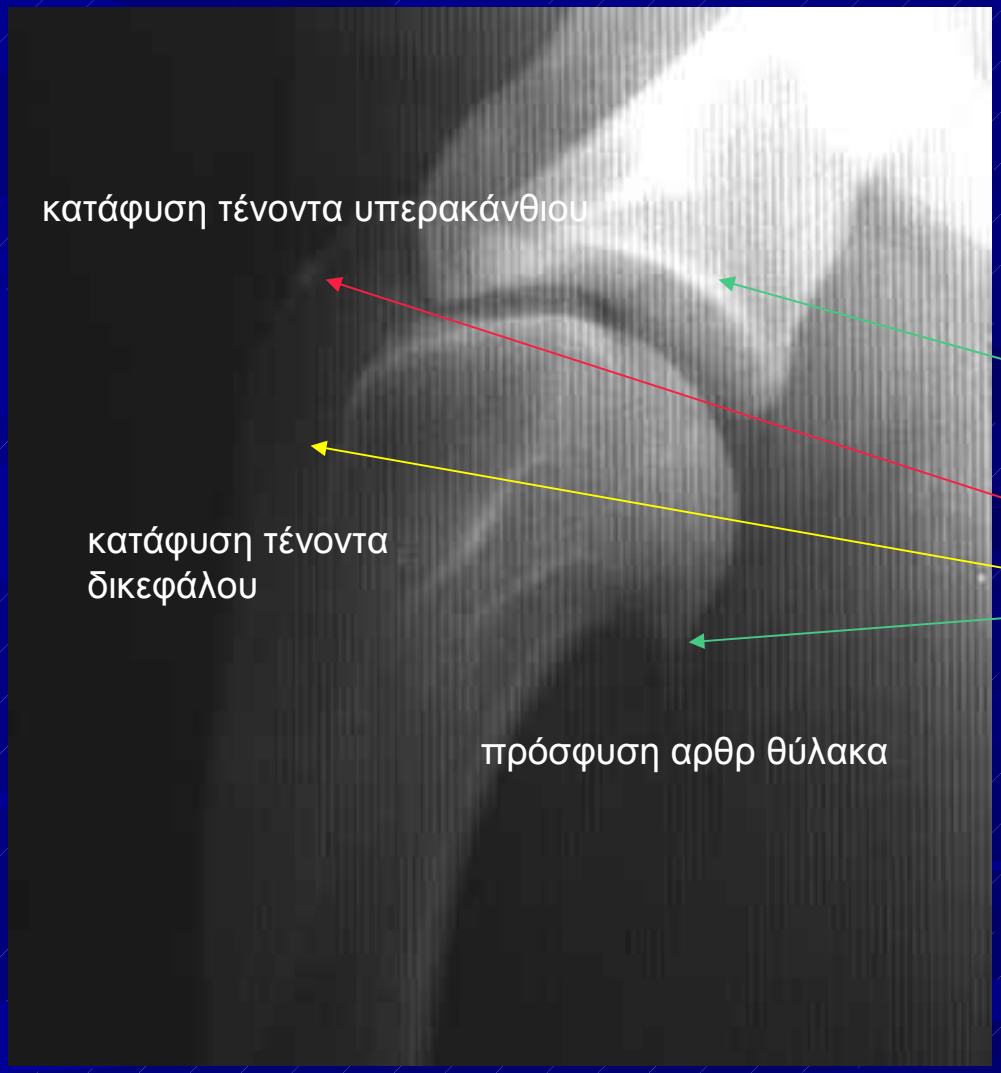

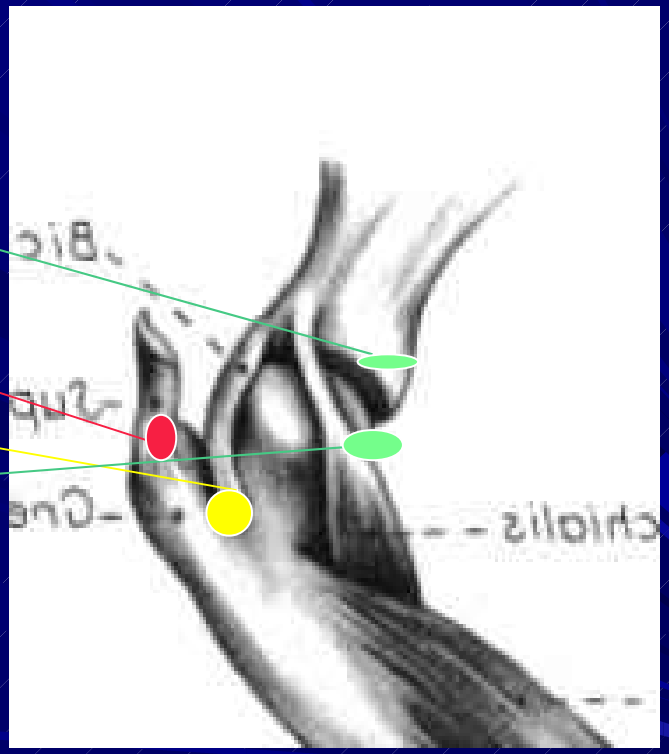

οστικές εκβλαστήσεις στην άρθρωση του ώμου

οι οστικές εκβλαστήσεις στην άρθρωση του ώμου απεικονίζονται με ευκρίνεια με CT

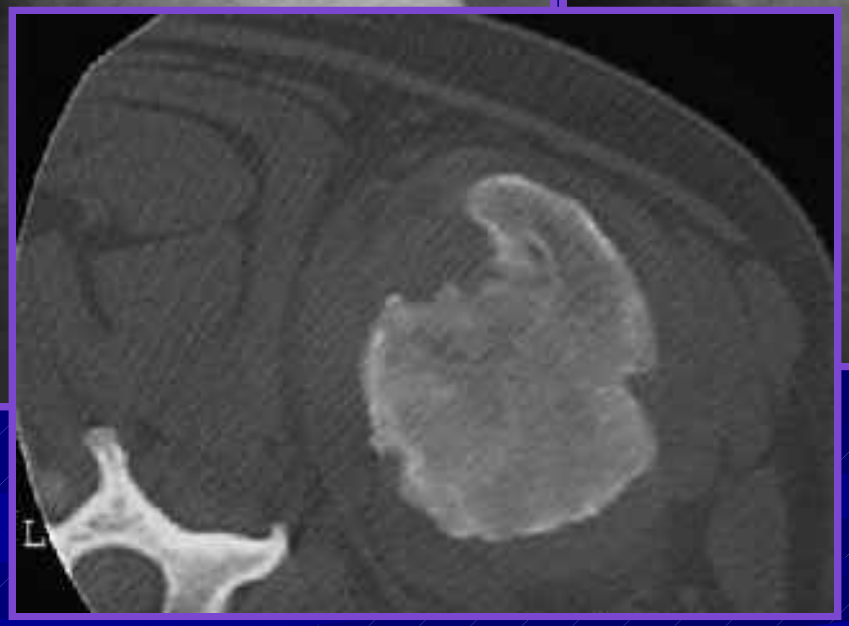

οστικές εκβλαστήσεις στην άρθρωση του ώμου

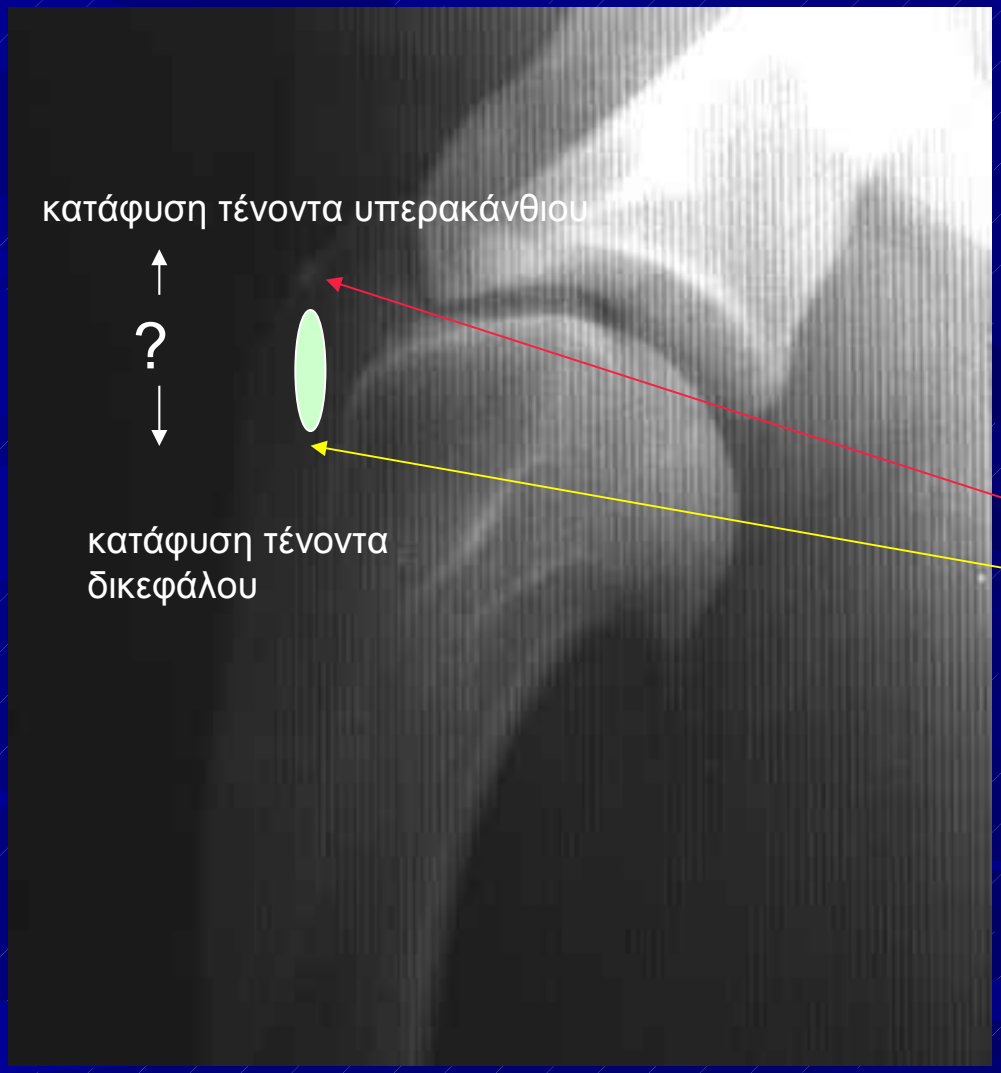

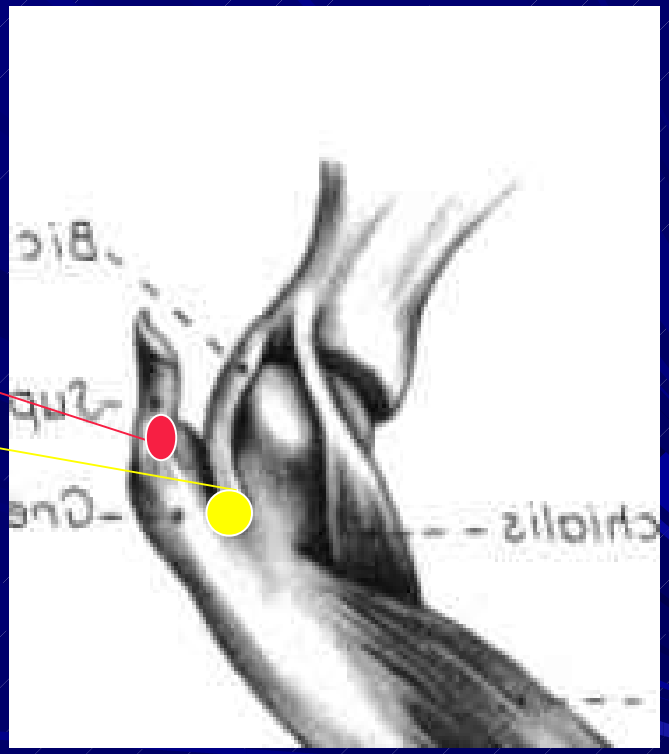

ειδικές λήψεις άρθρωσης του ώμου

ΑΙΤΙΑ ΟΑ ΤΟΥ ΩΜΟΥ

- οστεχόνδρωση καφαλής βραχιονίου (OCD) -

προχωρημένη μορφή OCD

προχωρημένη μορφή OCD

ΑΙΤΙΑ ΟΑ ΤΟΥ ΩΜΟΥ

- ατελή οστεοποίηση του κέντρου οστέωσης στην οπίσθια γλήνη -

ΑΙΤΙΑ ΟΑ ΤΟΥ ΩΜΟΥ

- δυσπλασία και παραμόρφωση της γλήνης της ωμοπλάτης-

ΑΙΤΙΑ ΟΑ ΤΟΥ ΩΜΟΥ

- τενοντίτιδες -

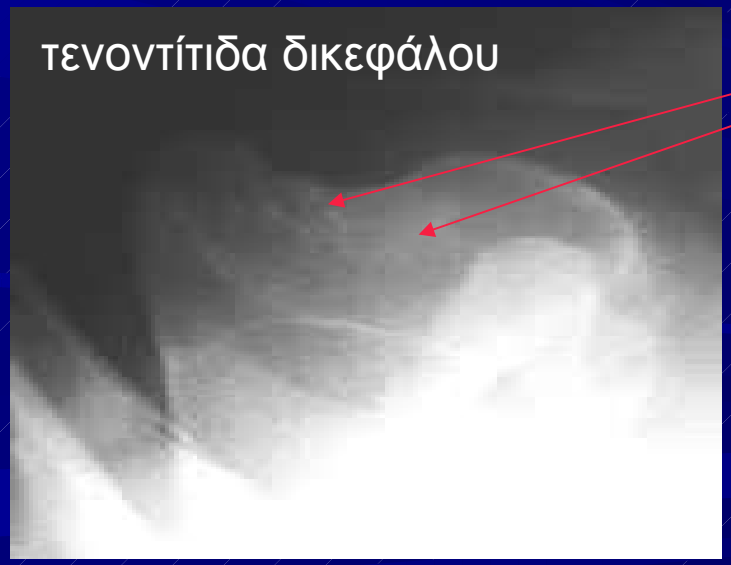

οστεοαρθρίτιδα του ώμου που δεν οφείλεται στις παραπάνω παθολογικές καταστάσεις οφείλεται συνήθως σε **ΑΣΤΑΘΕΙΑ** της άρθρωσης, τραυματικής ή μη αιτιολογίας

οστικές εκβλαστήσεις στην άρθρωση του αγκώνα

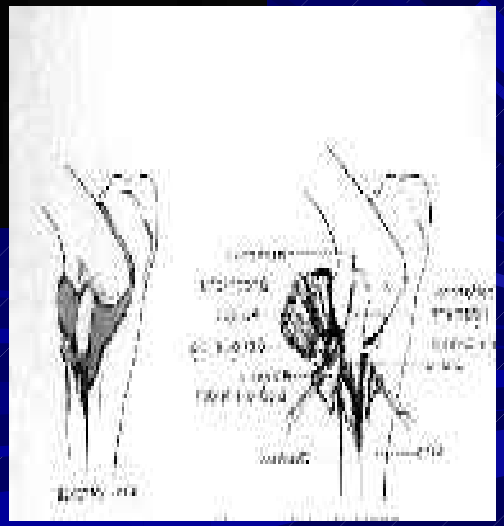

οστικές εκβλαστήσεις στην άρθρωση του αγκώνα

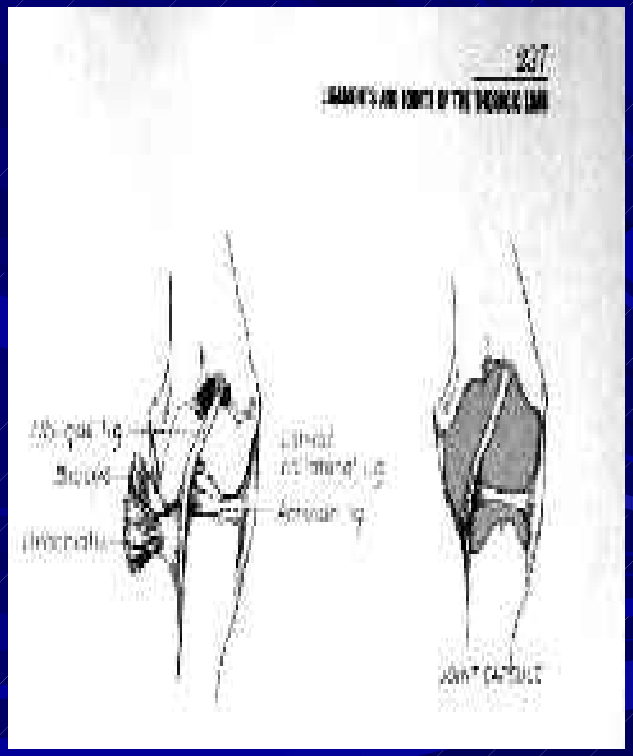

ΑΙΤΙΑ ΟΑ ΤΟΥ ΑΓΚΩΝΑ
- ατελής συνοστέωση ράμφους ωλεκράνου -

ΑΙΤΙΑ ΟΑ ΤΟΥ ΑΓΚΩΝΑ
- ατελής συνοστέωση ράμφους ωλεκράνου -

CT απεικόνιση της ατελούς συνένωσης-συνοστέωσης του ράμφους του ωλεκράνου

ΑΙΤΙΑ ΟΑ ΤΟΥ ΑΓΚΩΝΑ
- οστεοχόνδρωση έσω κορωνοειδούς αποφύσεως ωλένης-

CT απεικόνιση της οστεοχόνδρωσης της έσω κορωνοειδούς αποφύσεως της ωλένης

ΑΙΤΙΑ ΟΑ ΤΟΥ ΑΓΚΩΝΑ
- οστεοχόνδρωση βραχιονίου κονδύλου -

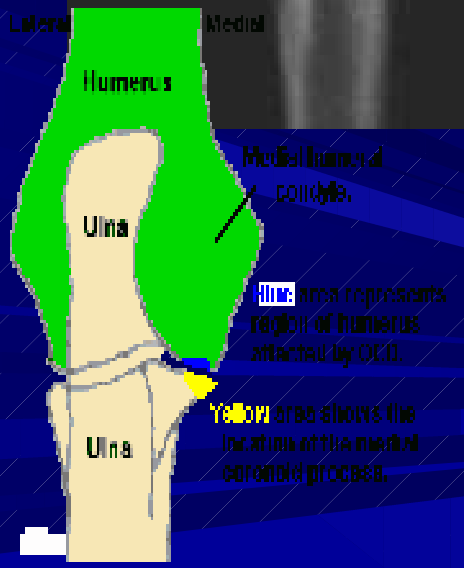

οστικές εκβλαστήσεις στην ΟΑ του ισχίου

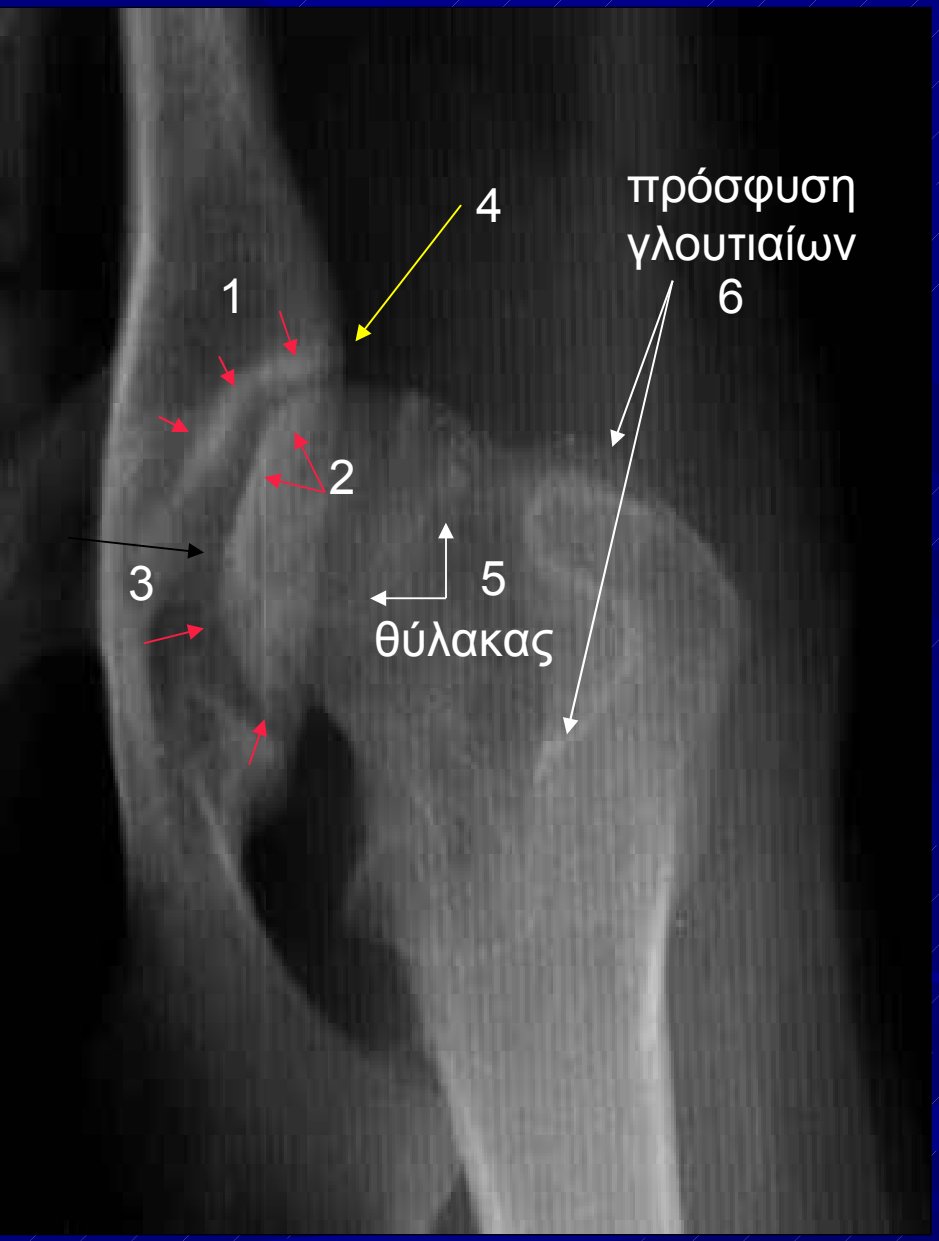

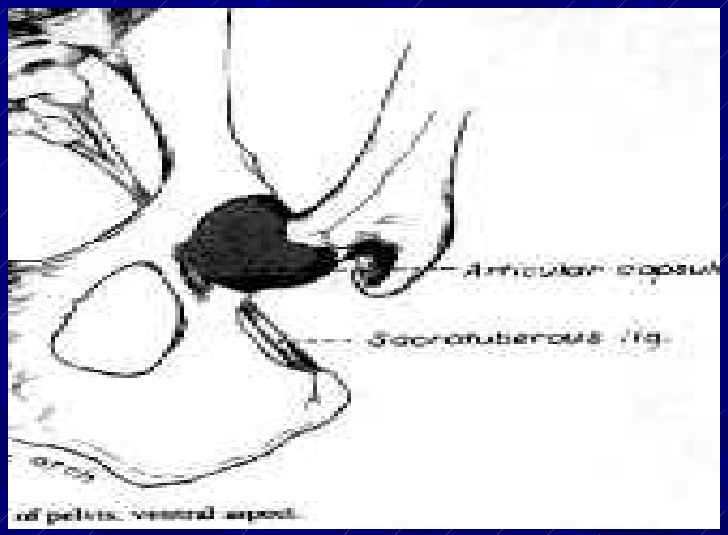

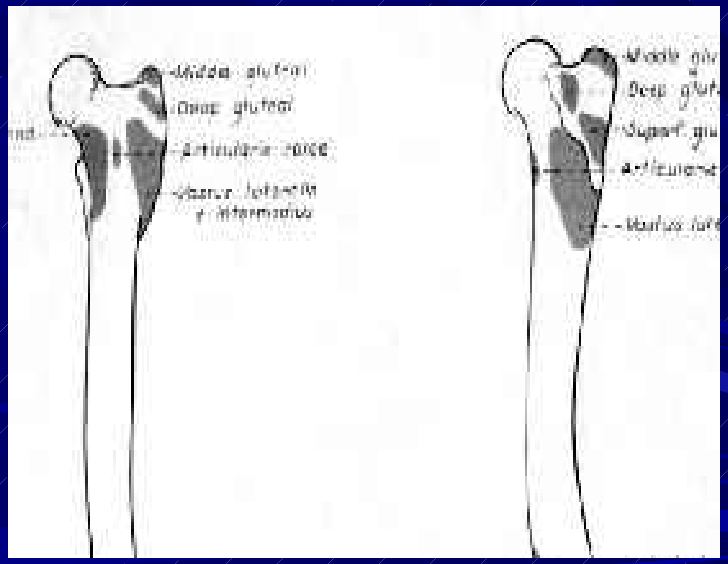

ΑΙΤΙΑ ΟΑ ΤΟΥ ΙΣΧΙΟΥ
- δυσπλασία του ισχίου -

Δυσπλασία του Ισχίου: πώς ορίζεται;

- σύνδρομο που χαρακτηρίζεται από εξάρθρημα ή υπεξάρθρημα του ισχίου και από δευτερογενής εκφυλιστικές αλλοιώσεις της ίδιας άρθρωσης μη τραυματικής αιτιολογίας

- εμφανίζεται συχνά στο σκύλο και στον άνθρωπο και σπανιότερα στη γάτα

Δυσπλασία του Ισχίου: μηχανισμός;

- το χαλαρό ή το εξαρθρωμένο ισχίο προκαλεί ανώμαλη τριβή των αρθρικών επιφανειών με αποτέλεσμα τις εκφυλιστικές αλλοιώσεις

- οι εκφυλιστικές αλλοιώσεις γίνονται εντονότερες με την αύξηση κυρίως του βάρους αλλά και της δραστηριότητας του ζώου

Διάγνωση Δυσπλασίας του Ισχίου:
κλινική (υποψία) και ακτινολογική (τελική)

- επισκόπιση
- ψηλάφηση

- βράχυνση μηρο
- σημείο ortolani
- σημείο Barlow

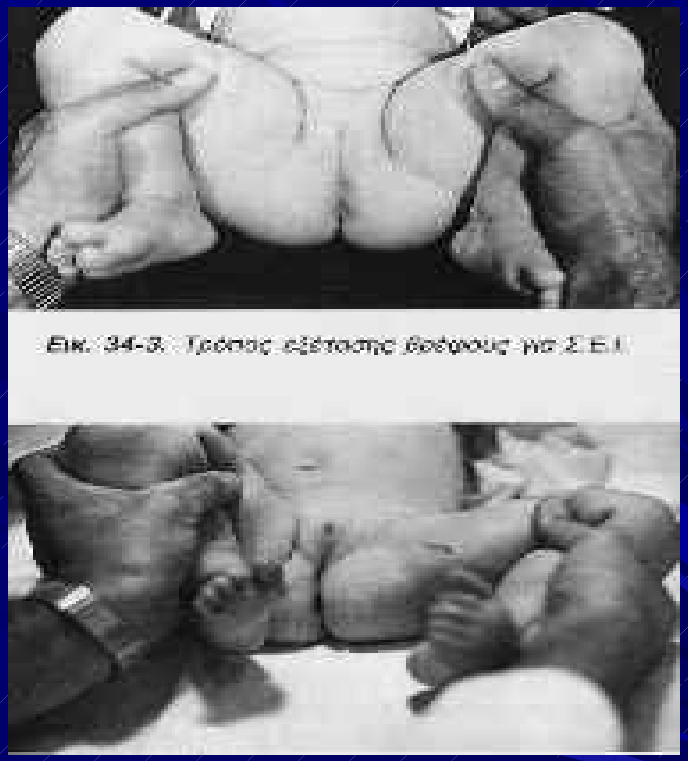

προϋποθέσεις επιτυχούς διάγνωσης Δυσπλασίαστου Ισχίου σε απλά ακτινογραφήματα

- **άριστη συγκράτηση του ζώου**
- **άριστη ευκρίνεια και σκιαγραφική αντίθεση στα ακτινογραφήματα**
- **γνώση φυσιολογικής ακτινοανατομίας**

άριστη συγκράτηση του ζώου

- συμμετρικά λαγόνια
- όμοιες ιερολαγόνιες
- όμοια θυροειδή τρήματα
- παράλληλα μηριαία
- επιγονατίδες με κεντρική προβολή

γνώση φυσιολογικής ακτινοανατομίας

συστήματα διάγνωσης και εκτίμησης του βαθμού δυσπλασίας του ισχίου στο σκύλο

- έλεγχος του βαθμού υπεξαρθρήματος – εξαρθρήματος στο ισχίο
- έλεγχος του βαθμού των δευτερογενών εκφυλιστικών αλλοιώσεων στο ισχίο

συστήματα αξιολόγησης της Δυσπλασίας του Ισχίου

ΣΚΟΠΟΣ

- ανακάλυψη ήπιων μορφών Δ.Ι
- λήψη πρώιμων μέτρων
- εκτίμηση γεννητόρων
- γενετικός αποκλεισμός

ΣΥΣΤΗΜΑΤΑ

- O.F.A
- B.V.A/Kennels Club
- F.C.I
- S.V
- **Fluckinger System**

σοβαρή δυσπλασία του ισχίου

ήπια δυσπλασία του ισχίου

σοβαρότατη δυσπλασία του ισχίου με ολική αρθροπλαστική στο ένα ισχίο

CT απεικόνιση του ισχίου

CT απεικόνιση του ισχίου

άσηπτη νέκρωση κεφαλής μηριαίου

επιφυσιόλυση κεφαλής μηριαίου

οστεοαρθρίτιδα σε νεοπλασματικό υπόβαθρο

μετατραυματική οστεοαρθρίτιδα

ακολουθούν ασκήσεις

- δώστε την απάντησή σας σε 30 sec

ποιος ώμος πάσχει και από τι;

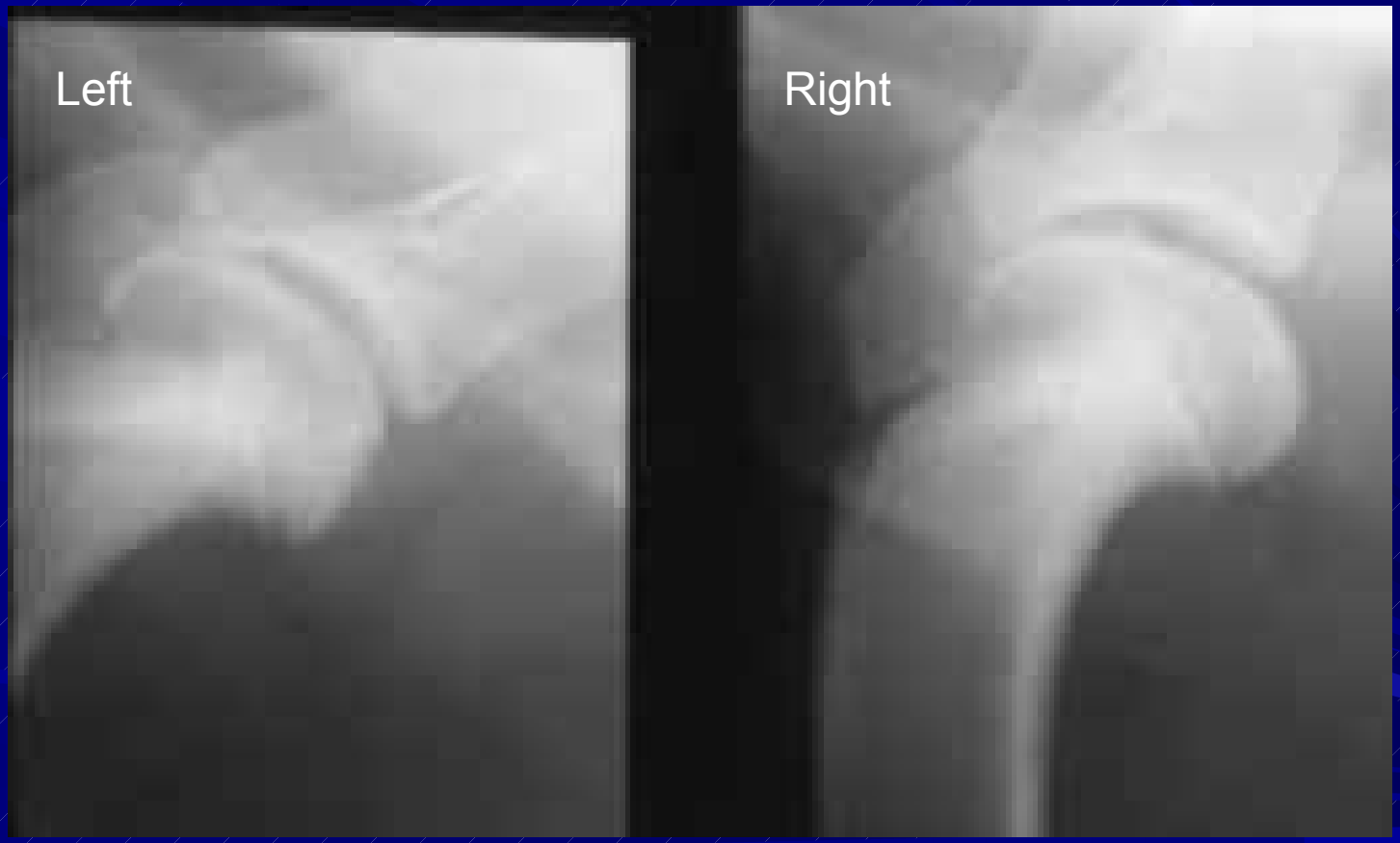

αξιολογείστε τα ισχία του ζώου

αξιολογείστε την άρθρωση του αγκώνα

ποιος αγκώνας πάσχει και από τι;

αξιολογείστε την κατά γόνυ άρθρωση

ερωτήσεις..?

- επισκεφτείτε το www.infovet.gr

- δωρεάν επιστημονική ενημέρωση και υποστήριξη από κτηνιάτρους για κτηνιάτρους